Утверждено:
Президент Общероссийской общественной организации «Российское общество дерматовенерологов и косметологов»
Приказ № 27/2024-КР
от 21.06.2024

_____ А.А. Кубанов

Клинические рекомендации

Гнездная алопеция

Кодирование по Международной статистической классификации болезней и проблем, связанных со здоровьем:	**L63**
Возрастная группа:	Взрослые/дети
Год утверждения:	**2024**

Разработчик клинических рекомендаций:

Общероссийская общественная организация

«Российское общество дерматовенерологов и косметологов»

Одобрено на заседании научно-практического совета Министерства здравоохранения Российской Федерации (протокол № 31) от 30.05.2024

Оглавление

Оглавление 2

Список сокращений 4

Термины и определения 5

1. Краткая информация по заболеванию или состоянию (группе заболеваний или состояний) 6

1.1 Определение заболевания или состояния (группы заболеваний или состояний) 6

1.2 Этиология и патогенез заболевания или состояния (группы заболеваний или состояний) 6

1.3 Эпидемиология заболевания или состояния (группы заболеваний или состояний) 7

1.4 Особенности кодирования заболевания или состояния (группы заболеваний или состояний) по Международной статистической классификации болезней и проблем, связанных со здоровьем 7

1.5 Классификация заболевания или состояния (группы заболеваний или состояний) 7

1.6 Клиническая картина заболевания или состояния (группы заболеваний или состояний) 8

2. Диагностика заболевания или состояния (группы заболеваний или состояний), медицинские показания и противопоказания к применению методов диагностики 9

2.1 Жалобы и анамнез 9

2.2 Физикальное обследование 9

2.3 Лабораторные диагностические исследования 10

2.4 Инструментальные диагностические исследования 11

2.5 Иные диагностические исследования 12

3. Лечение, включая медикаментозную и немедикаментозную терапии, диетотерапию, обезболивание, медицинские показания и противопоказания к применению методов лечения 12

3.1 Консервативное лечение 13

3.2 Хирургическое лечение 20

3.3 Иное лечение 20

4. Медицинская реабилитация и санаторно-курортное лечение, медицинские показания и противопоказания к применению методов медицинской реабилитации, в том числе основанных на использовании природных лечебных факторов 22

5. Профилактика и диспансерное наблюдение, медицинские показания и противопоказания к применению методов профилактики 22

6. Организация оказания медицинской помощи 22

7. Дополнительная информация (в том числе факторы, влияющие на исход заболевания или состояния) 22

Критерии оценки качества медицинской помощи 23

Список литературы 24

Приложение А1. Состав рабочей группы по разработке и пересмотру клинических рекомендаций 32

Приложение А2. Методология разработки клинических рекомендаций 33

Приложение А3. Справочные материалы, включая соответствие показаний к применению и противопоказаний, способов применения и доз лекарственных препаратов, инструкции по применению лекарственного препарата 35

Приложение Б. Алгоритмы действий врача 36

Приложение В. Информация для пациента 37

Приложение Г1 - ГN. Шкалы оценки, вопросники и другие оценочные инструменты состояния пациентов, приведенных в клинических рекомендациях 38

Список сокращений

АЛТ – аланинаминотрансфераза

АСТ – аспартатаминотрансфераза

АТ – антитела

МКБ – Международная классификация болезней

ПУВА-терапия – облучение ультрафиолетовым излучением длиной волны 320–400 нм с применением фотосенсибилизирующих препаратов

РКИ – рандомизированные контролируемые исследования

РЭГ – реоэнцефалограмма

ТГ – тиреоглобулин

ТТГ – тиреотропный гормон

ТПО – тиреоидная пероксидаза

СТ3 – свободный трийодтиронин

СТ4 – свободный тироксин

HLA (Human Leukocyte Antigens) – главный комплекс гистосовместимости

Термины и определения

Гнездная алопеция – хроническое органоспецифическое аутоиммунное воспалительное заболевание с генетической предрасположенностью, характеризующееся поражением волосяных фолликулов и иногда ногтевых пластин (у 7–66% больных), стойким или временным нерубцовым выпадением волос.

1. Краткая информация по заболеванию или состоянию (группе заболеваний или состояний)

1.1 Определение заболевания или состояния (группы заболеваний или состояний)

Гнездная алопеция – хроническое органоспецифическое аутоиммунное воспалительное заболевание с генетической предрасположенностью, характеризующееся поражением волосяных фолликулов и иногда ногтевых пластин (у 7–66% больных), стойким или временным нерубцовым выпадением волос [1].

1.2 Этиология и патогенез заболевания или состояния (группы заболеваний или состояний)

В основе развития заболевания предполагается местный аутоиммунный механизм повреждения волосяного фолликула, который ведёт к нарушению иммунной толерантности клеток, образующих фолликул, и прекращению специфической рецепции из его волосяного сосочка [1].

Предрасположенность к гнездной алопеции является генетической. У 10–20% больных имеется семейный анамнез заболевания, а истинная частота заболевания, вероятно, еще выше, так как легкие случаи могут остаться незамеченными. Генетическая предрасположенность имеет полигенную природу. Прослеживается связь гнездной алопеции с определёнными HLA аллелями II класса, особенно с DQB1*03 и DRB1*1104. HLA аллели DQB1*0301(HLA-DQ7) и DRB1*1104 (HLA-DR11) могут быть ассоциированы с тотальной и универсальной алопецией.

Триггерными факторами заболевания могут являться стрессы, вакцинация, вирусные заболевания, инфекционные заболевания, антибиотикотерапия, наркозы и т.д.

Ассоциированные с гнездной алопецией состояния.

Аутоиммунные заболевания щитовидной железы наблюдаются у 8–28% больных, при этом наличие тиреоидных антител в крови не имеет клинической корреляции с тяжестью гнездной алопеции. Витилиго наблюдается у 3–8% больных гнездной алопецией. Атопия, по сравнению с общей популяцией, регистрируется у больных ГА в 2 раза чаще.

Наиболее часто встречающиеся сопутствующие заболевания у больных гнездной алопецией: трисомия по хромосоме 21 (синдром Дауна), пернициозная анемия, аутоиммунный полигландулярный синдром, целиакия, дефицит железа, дефицит витамина D, трихотилломания.

У родственников пациентов с гнездной алопецией существует повышенный риск развития диабета 1 типа; напротив, коэффициент заболеваемости у самих больных, по сравнению с общим

населением, может быть ниже. У пациентов наблюдается высокий уровень психических заболеваний, особенно тревожных и депрессивных расстройств [1].

1.3 Эпидемиология заболевания или состояния (группы заболеваний или состояний)

Гнездная алопеция является распространенным видом облысения. Заболеваемость и распространенность гнездной алопеции зависят от географических и этнических различий, а также от иммуногенетического фона больных. Заболеванию подвержены лица обоего пола. Частота встречаемости гнездной алопеции составляет 0,7–3,8% от обращающихся за помощью к врачу-дерматовенерологу больных. Риск возникновения заболевания в течение жизни составляет 1,7%. Гнездная алопеция в равной степени встречается как у мужчин, так и у женщин. Первый очаг облысения появляется у 20% больных в детском возрасте, у 60% больных – в возрасте до 20 лет, у 20% больных – в возрасте старше 40 лет [1].

До 50% больных даже без лечения выздоравливают в течение года (спонтанная ремиссия). При этом у 85% больных отмечается более одного эпизода заболевания. При манифестации гнездной алопеции до пубертатного возраста вероятность развития тотальной алопеции составляет 50%. При тотальной/универсальной алопеции вероятность полного выздоровления составляет менее 10%.

Прогноз отягощает ранний возраст начала заболевания, его длительность, семейный анамнез, площадь поражения, изменения ногтей, наличие сопутствующей атопии и других аутоиммунных заболеваний [2–4].

1.4 Особенности кодирования заболевания или состояния (группы заболеваний или состояний) по Международной статистической классификации болезней и проблем, связанных со здоровьем

Гнездная алопеция (L63):

L63.0 – Алопеция тотальная;

L63.1 – Алопеция универсальная;

L63.2 – Гнездная плешивость (лентовидная форма);

L63.8 – Другая гнездная алопеция;

L63.9 – Гнездная алопеция неуточненная.

1.5 Классификация заболевания или состояния (группы заболеваний или состояний)

В зависимости от объема и типа облысения различают следующие клинические формы гнездной алопеции:

локальная (ограниченная);

субтотальная;

тотальная;

универсальная.

Другими формами гнездной алопеции являются:

многоочаговое (сетчатое) расположение участков алопеции;

офиазиз;

инверсный офиазиз (sisapho);

диффузная форма.

1.6 Клиническая картина заболевания или состояния (группы заболеваний или состояний)

При локальной (ограниченной) форме гнездной алопеции на волосистой части головы определяют один или несколько чётко очерченных округлых очагов алопеции.

При субтотальной форме гнездной алопеции на коже волосистой части головы отсутствует более чем 40% волос.

При офиазисе очаги алопеции имеют лентовидную форму, охватывают всю краевую зону роста волос в затылочной и височных областях.

При инверсном офиазизе (sisapho) очаги алопеции лентовидной формы распространяются на лобно-теменную и височную области.

Диффузная форма гнездной алопеции характеризуется частичным или полным диффузным поредением волос на волосистой части головы.

При тотальной форме гнездной алопеции наблюдается полная потеря терминальных волос на коже волосистой части головы.

При универсальной форме гнездной алопеции волосы отсутствуют на коже волосистой части головы, в области роста бровей, ресниц, на коже туловища.

К тяжелым формам гнездной алопеции относятся: выпадение волос ≥50% площади волосистой части головы, тотальная, универсальная формы.

2. Диагностика заболевания или состояния (группы заболеваний или состояний), медицинские показания и противопоказания к применению методов диагностики

Критерии установления диагноза/состояния: *диагноз гнездной алопеции устанавливается на основании клинических проявлений заболевания.*

2.1 Жалобы и анамнез

В большинстве случаев заболевание протекает без субъективных ощущений. В редких случаях при давности заболевания менее 1 месяца могут быть следующие субъективные симптомы: гиперемия, жжение, зуд в области выпадения волос [2–4].

2.2 Физикальное обследование

Рекомендуется при физикальном обследовании определять следующие объективные симптомы:

При *активной (проградиентной, прогрессирующей) стадии* субъективные симптомы, как правило, отсутствуют, некоторые больные могут предъявлять жалобы на зуд, жжение или боль в местах поражения. Типичные очаги поражения представляют собой участки нерубцового облысения округлой или овальной формы с неизмененным цветом кожи. Реже наблюдаются очаги умеренно-красного или персикового цвета. Проксимально суженные и дистально широкие волосы в форме восклицательного знака являются характерным признаком, часто заметным на пораженном участке или по его периферии. В активной фазе заболевания на границах поражений тест на натяжение волос может быть положительным – зона так называемых «расшатанных волос». Граница зоны не превышает 0,5–1 см.

У больных ГА (у 7–66%) могут наблюдаться специфические дистрофические изменения ногтей: точечное изъязвление ногтей, трахионихия, линии Бо, онихорексис, истончение или уплотнение ногтей, онихомадезиз, койлонихия, точечная или поперечная лейконихия, красные пятнистые лунулы, изменений свободного края в виде волнистых узур.

Трихоскопия: наличие «желтых точек» (фолликулы, заполненные гиперкератотическими массами), «черных точек» (кадаверизированных волос, представляющих собой комедоноподобные фолликулярные закупоривания), волос в виде «восклицательных знаков» (дистофически измененных волос, суженных в проксимальной части), могут присутствовать: обломанные волосы, конические, тюльпановидные, закрученные колечком в виде свиного хвостика, волосы по типу монилетрикс, зигзагообразные.

ГА может распространяться практически на любую зону волосяного покрова, однако примерно у 90% больных поражается волосистая часть головы. На начальном этапе заболевание не затрагивает седые волосы.

При *стационарной стадии* вокруг очага алопеции зона «расшатанных волос» не определяется, кожа в очаге неизмененная.

Трихоскопия: могут присутствовать желтые точки, веллус.

При *регрессирующей стадии* в очаге алопеции наблюдается рост веллюса – пушковых депигментированных волос, а также частичный рост терминальных пигментированных волос. При возобновлении роста волос, как правило, первоначальные волосы гипопигментированы, но с течением времени цвет обычно возвращается [2–5].

Уровень убедительности рекомендаций С (уровень достоверности доказательств – 5)

2.3 Лабораторные диагностические исследования

Рекомендуется при сомнительном диагнозе микроскопическое исследование кожи и волос на дерматомицеты, комплекс исследований для диагностики системной красной волчанки, определение антител к бледной трепонеме *(Treponema pallidum)* в нетрепонемных тестах (RPR, РМП) (качественное и полуколичественное исследование) в сыворотке крови, определение антител к бледной трепонеме *(Treponema pallidum)* иммуноферментным методом (ИФА) в крови [1].

Уровень убедительности рекомендаций С (уровень достоверности доказательств – 5)

Рекомендуется при сомнительном диагнозе верификация диагноза гнездной алопеции с помощью патологоанатомического исследования биопсийного (операционного) материала кожи, патологоанатомического исследования биопсийного (операционного) материала кожи с применением гистохимимческих методов, патологоанатомического исследования биопсийного (операционного) материала кожи с применением иммунофлюоресцентных методов [1].

Уровень убедительности рекомендаций С (уровень достоверности доказательств – 5)

Комментарии: *Гистологически ГА в активную стадию характеризуется выраженным лимфогистиоцитарным инфильтратом, который располагается периваскулярно и перифолликулярно с проникновением в волосяную луковицу, с преобладанием Т-лимфоцитов. возможен периваскулярный отек. Однако гистопатологические признаки ГА зависят от стадии заболевания, в случае хронических очагов классические признаки могут отсутствовать. В хроническую стадию преобладают фиброзные и атрофические процессы с перифолликулярным и*

периваскулярным склерозом, минимальным лимфогистиоцитарным инфильтратом, уменьшением и частично атрофией волосяных фолликулов.

Рекомендовано пациентам с гнездной алопецией для исключения патологии щитовидной железы проведение следующих лабораторных методов исследования:

Исследование уровня тиреотропного гормона (ТТГ) в крови, определение содержания антител к тиреопероксидазе в крови, исследование уровня свободного трийодтиронина (СТ3) в крови, исследование уровня свободного тироксина (СТ4) сыворотки крови, определение содержания антител к тиреоглобулину в сыворотке крови [6].

Уровень убедительности рекомендаций В (уровень достоверности доказательств – 2)

Рекомендовано пациентам с гнездной алопецией:

Исследование уровня 25-OH витамина D в крови для исключения дефицита 25-OH витамина D и решения вопроса о необходимости восполнения дефицита 25-OH витамина D [7, 8].

Уровень убедительности рекомендаций В (уровень достоверности доказательств – 2)

2.4 Инструментальные диагностические исследования

Рекомендовано всем пациентам с гнездной алопецией для диагностики заболевания и стадии процесса проведение трихоскопии или осмотра кожи под увеличением (дерматоскопии) [5, 9–11].

Уровень убедительности рекомендаций С (уровень достоверности доказательств – 4)

Комментарии: Проводится с трихотилломанией, диффузной токсической алопецией, травматической алопецией, трихофитией волосистой части головы, рубцовыми алопециями.

При трихотилломании очаги алопеции имеют неправильную форму, могут быть по типу «языков пламени», располагаются обычно в области висков, темени, в области бровей, ресниц. В центральной части очага нередко наблюдается рост терминальных волос. В очаге волосы могут быть обломаны на разной высоте. Зона расшатанных волос при потягивании волос с края очага не определяется. Трихотилломания может возникнуть на фоне ГА, для которой иногда характерен зуд, и расчесывание может войти в привычку.

Диффузная токсическая алопеция обычно ассоциирована с острыми токсическими состояниями: отравлением солями тяжелых металлов, химиотерапией, приемом противоопухолевых препаратов, длительным подъемом температуры.

При травматической алопеции волосы равномерно обломаны на одной высоте в центре очага, не наблюдаются признаки воспаления, в анамнезе – эпизод жестокого обращения или механического повреждения приборами для укладки.

При трихофитии волосистой части головы во время осмотра обнаруживают воспалительный валик по периферии очага и наличие «пеньков» – волос, обломанных на уровне 2-3мм от поверхности кожи. Заболевание может сопровождаться воспалением и шелушением, которое, как правило, не наблюдается при ГА. При микроскопическом исследовании волос на дерматомицеты выявляют друзы грибов внутри и снаружи волосяного стержня.

При рубцовой алопеции кожа в очаге поражения блестящая, фолликулярный аппарат не выражен. Клинические проявления иногда затрудняют диагностику, в этом случае рекомендуется проведение гистологического исследования.

У детей с врожденным одиночным участком облысения в височной зоне следует проводить дифференциальную диагностику с темпоральной триангулярной алопецией.

2.5 Иные диагностические исследования

Рекомендован при наличии у пациентов с гнездной алопецией психоэмоциональных нарушений, тревожности, депрессивного состояния, нарушения сна и т.п. прием (осмотр, консультация) врача-психиатра [12, 13].

Уровень убедительности рекомендаций С (уровень достоверности доказательств – 4)

Рекомендован при выявлении у пациентов с гнездной алопецией эндокринной патологии, в том числе заболеваний щитовидной железы прием (осмотр, консультация) врача-эндокринолога [6].

Уровень убедительности рекомендаций С (уровень достоверности доказательств – 4)

3. Лечение, включая медикаментозную и немедикаментозную терапии, диетотерапию, обезболивание, медицинские показания и противопоказания к применению методов лечения

В настоящее время методов излечения заболевания не существует. Терапия проводится с целью восстановления роста волос, но доказать ее эффективность в долгосрочной перспективе не представляется возможным. Вероятность спонтанной ремиссии при гнездной алопеции с очагами таков: 1/3 – в течение 6 месяцев, 1/2 – в течение 1 года, 2/3 – в течение 5 лет; по истечении этого

срока полные ремиссии встречаются редко. Процент рецидивов в течение 5 лет – 80%, в течение 20 лет – 100%. Процент полной ремиссии при тотальной и универсальной алопеции при продолжительности заболевания от 5 лет составляет 1% у детей и менее 10% у взрослых.

3.1 Консервативное лечение

Рекомендовано в активную стадию гнездной алопеции, характеризующуюся развитием местного иммунного воспаления, назначение противоспалительной терапии, направленной на подавление цитотоксических Т-лимфоцитов и провоспалительных цитокинов. В хронической стадии гнездной алопеции на фоне уменьшения воспалительных реакций, противовоспалительная терапия должна быть дополнена средствами, улучшающими микроциркуляцию в тканях и обладающими антифиброзной и антисклеротической активностью [14, 50].

Для детей - Уровень убедительности рекомендаций С (уровень достоверности доказательств 3)

Для взрослых - Уровень убедительности рекомендаций С (уровень достоверности доказательств 4)

Рекомендовано взрослым пациентам с тяжелыми формами гнездной алопеции назначение системной терапии глюкокортикоидами:

#преднизолон**, начиная с 40 мг в сутки перорально (с постепенным снижением дозы) в течение 6 недель [1]

#преднизолон** 200 мг в неделю перорально в течение 3 месяцев [1]

или

#преднизолон** 300 мг перорально один раз в месяц в течение 3 месяцев [1, 56, 57]

или

#метилшпреднизолон** 250 мг внутривенно два раза в день в течение 3 дней [1]

Уровень убедительности рекомендаций С (уровень достоверности доказательств 5)

Рекомендовано детям с тяжелыми формами гнездной алопеции назначение системной терапии глюкокортикоидами:

#преднизолон** 5 мг/кг/месяц перорально в течение 3 месяцев [55, 57]

или

#преднизолон** 300 мг/ месяц перорально в течение 3 месяцев [1, 57]

или

#преднизолон** 0,5–0,8 мг/кг/сутки перорально (с постепенным снижением дозы) в течение 8 недель, не превышая срок лечения 12 недель [57]

Уровень убедительности рекомендаций С (уровень достоверности доказательств 5)

Комментарии: возможно назначение системной терапии #преднизолоном** детям с 15 лет. Следует сопоставлять риск развития побочных эффектов и вероятную эффективность системной терапии #преднизолоном**.

Рекомендовано пациентам с тяжелыми формами гнездной алопеции назначение системной терапии антиметаболитами:

#метотрексат** в целевой дозе 15–25 мг в неделю в течение 1–31 месяца [1, 14–16]. При применении у детей младше 18 лет целевая доза составляет 0,38 мг/кг/неделю [52].

Для детей - Уровень убедительности рекомендаций С (уровень достоверности доказательств 4)

Для взрослых - **Уровень убедительности рекомендаций С** (уровень достоверности доказательств 5)

или

Спарринг-терапия: #метотрексат** 15–20 мг 1 раз в неделю в сочетании с #преднизолоном** 10–20 мг в сутки перорально [1, 15].

Уровень убедительности рекомендаций С (уровень достоверности доказательств 5)

Комментарии: средняя продолжительность лечения #метотрексатом** может занять от 6 до 12 месяцев. Таблетированные формы – в 2 приема через 12 часов, инъекции – 1 раз в неделю. Возможно назначение терапии #метотрексатом** детям с 15 лет. Следует сопоставлять риск развития побочных эффектов и вероятную эффективность терапии #метотрексатом**. Эффективность терапии #метотрексатом** у детей ниже, чем у взрослых. При отсутствии эффекта в течение 6 месяцев терапия прекращается. Не ранее, чем через 24 часа – #фолиевая кислота** перорально 5–10 мг/сут. [53, 54].

Рекомендовано пациентам с тяжелыми формами гнездной алопеции назначение системной терапии иммунодепрессантами:

#циклоспорин** 3–5 мг на кг массы тела в сутки перорально в течение 6–12 месяцев. При достижении положительного клинического результата дозу постепенно понижают до полной отмены [14, 17, 18, 50].

или

Спарринг терапия: #циклоспорин** 2,5–5 мг/кг в сутки перорально в сочетании с #метилпреднизолоном** 20–24 мг/сут. со снижением дозировки #метилпреднизолона** в течение 3 недель до 4 мг/сут. с сохранением дозировки 2-4 мг/сут. метилпреднизолона** в зависимости от клинического результата не более 24 недель [18, 50].

Уровень убедительности рекомендаций В (уровень достоверности доказательств 2)

Комментарии: спарринг-терапия в сочетании с #метилпреднизолоном** эффективнее, чем монотерапия #циклоспорином** [17, 50]. Возможно назначение системной терапии #циклоспорином** детям с 15 лет. Следует сопоставлять риск развития побочных эффектов и вероятную эффективность системной терапии #циклоспорином**.

Рекомендовано пациентам с тяжелыми формами гнездной алопеции назначение селективных иммунодепрессантов:

#тофацитиниб** 5 мг 2 раза в сутки перорально в течение 3-17 месяцев [19, 20, 21, 51].

Уровень убедительности рекомендаций С (уровень достоверности доказательств 4)

Комментарии: возможно назначение системной терапии #тофацитинибом** детям с 15 лет. Следует сопоставлять риск развития побочных эффектов и вероятную эффективность системной терапии #тофацитинибом**.

Рекомендовано взрослым пациентам с тяжелыми формами гнездной алопеции назначение селективных иммунодепрессантов:

барицитиниб** 4 мг 1 раз в сутки перорально в течение 36–52 недель, при этом при отсутствии эффективности в течение 36 недель терапию рекомендовано прекратить [83, 87].

Уровень убедительности рекомендаций А (уровень достоверности доказательств 2)

Не рекомендовано взрослым пациентам в прогрессирующую стадию назначение системных и наружных сосудорасширяющих средств, в том числе миноксидил, аминексил, мивал [14].

Уровень убедительности рекомендаций С (уровень достоверности доказательств 4)

Рекомендовано взрослым пациентам с тяжелыми формами гнездной алопеции в стационарную и регрессирующие стадии назначение наружных прочих препаратов, применяемых в дерматологии**,** в том числе:

миноксидил, раствор 5% наружно на очаги алопеции [68].

Уровень убедительности рекомендаций В (уровень достоверности доказательств 1)

или

миноксидил, раствор 2% наружно на очаги алопеции [1, 14, 62, 57, 65].

Уровень убедительности рекомендаций С (уровень достоверности доказательств 5)

или

миноксидил 2% три раза в день в течение 6–14 недель после прекращения терапии системными глюкокортикоидами [69].

Уровень убедительности рекомендаций С (уровень достоверности доказательств 2)

Комментарии: *миноксидил в наружной терапии противопоказан для лиц старше 65 лет*

Рекомендовано детям с гнездной алопецией в стационарную и регрессирующие стадии назначение наружных прочих препаратов, применяемых в дерматологии**,** в том числе:

#миноксидил, раствор 5% наружно на очаги алопеции два раза в день[68, 84].

Уровень убедительности рекомендаций В (уровень достоверности доказательств 1)

#миноксидил 2% три раза в день в течение 6–14 недель после прекращения терапии системными глюкокортикоидами [69].

Уровень убедительности рекомендаций С (уровень достоверности доказательств 2)

Комментарии: #миноксидил в наружной терапии разрешен детям с 9 лет.

Рекомендовано пациентам с локальной (ограниченной) формой гнездной алопеции внутриочаговое введение глюкокортикоидов:

#триамцинолон каждые 4 недели в виде внутрикожных инъекций с интервалом в 0,5–1 см по 0,1 мл [1, 50].

Уровень убедительности рекомендаций С (уровень достоверности доказательств 5)

Комментарии: Максимальная доза #триамцинолона за сеанс должна составлять не более 20 мг [22–25]. Вводится в концентрации в среднем 2,5–5 мг/мл или не более 10 мг/мл [14]. *При отсутствии положительного эффекта через 6 месяцев после начала лечения внутриочаговое введение препарата должно быть прекращено.*

Возможно назначение внутриочагового введения #триамцинолона детям с 12 лет. Следует сопоставлять риск развития побочных эффектов и вероятную эффективность внутриочагового введения #триамцинолона.

Побочные эффекты включают переходную атрофию и телеангиэктазии. Риск развития катаракты или повышения внутричерепного глазного давления увеличивается, когда глюкокортикоиды вводятся вблизи глаз, например в область бровей. *Для снижения риска развития нежелательных явлений необходимо уменьшить объем препарата и количество инъекций на участке, а также избегать внутриэпидермальных инъекций.*

Для уменьшения болевых ощущений от инъекций до начала процедуры применяются местные анестетики для наружного применения [26, 27].

или

#бетаметазон: внутрикожное введение в очаг поражения из расчета 0,2 мл/см^2. Введение препарата проводится каждые 4–6 недель общее количество введенного препарата на всех участках в течение недели не должно превышать 1 мл [28, 50].

Уровень убедительности рекомендаций С (уровень достоверности доказательств 5)

Комментарии: возможно назначение внутриочагового введения #бетаметазона детям с 12 лет. Следует сопоставлять риск развития побочных эффектов и вероятную эффективность внутриочагового введения #триамцинолона. *Побочные эффекты включают переходную атрофию и телеангиэктазии.* Риск развития катаракты или повышения внутричерепного глазного давления увеличивается, когда глюкокортикоиды вводятся вблизи глаз, например в область бровей. *Для снижения риска развития нежелательных явлений необходимо уменьшить объем препарата и количество инъекций на участке, а также избегать внутриэпидермальных инъекций.*

Рекомендовано взрослым пациентам с гнездной алопецией назначение наружно одного из следующих кортикостероидов, применяемых в дерматологии:

#бетаметазон 0,05% спрей 2 раза в сутки с продолжительностью терапии до 12 недель [64].

Уровень убедительности рекомендаций С (уровень достоверности доказательств 2)

#бетаметазон** 0,05% крем 1 раз в день в течение 3 месяцев [63,86]

Уровень убедительности рекомендаций С (уровень достоверности доказательств 5)

#клобетазол 0,05% мазь под окклюзионную повязку на ночь 6 дней в неделю, продолжительность лечения – до 6 месяцев [1, 35, 36, 50].

Уровень убедительности рекомендаций С (уровень достоверности доказательств 4)

#клобетазол 0,05% крем тонким слоем на очаги 2 раза в день, в течение 12 недель [73, 38]

Уровень убедительности рекомендаций 2 (уровень достоверности доказательств С)

Рекомендовано детям с гнездной алопецией назначение наружно одного из следующих кортикостероидов, применяемых в дерматологии:

#бетаметазон 0,05% спрей 2 раза в сутки с продолжительностью терапии до 12 недель [64]

Уровень убедительности рекомендаций С (уровень достоверности доказательств 2)

#клобетазол 0,05% крем тонким слоем на очаги 2 раза в день, 2 курса по 6 недель с периодами отмены на 6 недель, общая длительность – 24 недели [37].

Уровень убедительности рекомендаций А (уровень достоверности доказательств 2)

#клобетазол 0,05% крем тонким слоем на очаги 2 раза в день, 12 недель [38].

Уровень убедительности рекомендаций С (уровень достоверности доказательств 2)

Рекомендовано взрослым пациентам с гнездной алопецией назначение других препаратов для лечения псориаза для наружного применения:

#кальципотриол мазь 2 раза в сутки в течение 12 недель [34]

Уровень убедительности рекомендаций С (уровень достоверности доказательств 4)

#бетаметазон+кальципотриол мазь для наружного применения 2 раза в сутки в течение 3 месяцев [61]

Уровень убедительности рекомендаций В (уровень достоверности доказательств 2)

Рекомендовано взрослым пациентам с гнездной алопецией и детям с 12 лет назначение наружно комбинации кортикостероидов, применяемых в дерматологии и других препаратов для лечения псориаза для наружного применения: #мометазон** 0,1% крем и #кальципотриол 0,005% мазь по 1 разу в день, утром и вечером соответственно, в течение 24 недель [74]

Уровень убедительности рекомендаций 2 (уровень достоверности доказательств B)

Рекомендовано взрослым пациентам с гнездной алопецией назначение наружно аналогов простогландинов:

#биматопрост 0,03% раствор 2 раза сутки в течение 12 недель [30]

Уровень убедительности рекомендаций B (уровень достоверности доказательств 2)

Рекомендовано назначение наружно препаратов для лечения дерматита, кроме кортикостероидов:

#пимекролимус** 1% крем ежедневно 2 раза в сутки 12 недель [38].

Комментарии: рекомендуется детям с 3 лет [38].

Уровень убедительности рекомендаций 2 (уровень достоверности доказательств B)

Рекомендовано детям с гнездной алопецией назначение наружно препаратов для лечения дерматита, кроме кортикостероидов:

#такролимус** 0,1% мазь ежедневно 1 раз в сутки на ночь под окклюзию 24 недели [60]

Уровень убедительности рекомендаций 4 (уровень достоверности доказательств C)

Комментарии: рекомендуется детям с 6 лет [60].

Рекомендовано при локализации алопеции в области роста ресниц:

назначение наружно аналогов простогландинов [40];

#биматопрост 0,03% раствор ежедневно вечером наносить на основание ресниц верхнего века в течение 1–4 месяцев, при достижении клинического эффекта терапию можно продолжить [40, 58];

Для взрослых - **Уровень убедительности рекомендаций С** (уровень достоверности доказательств 4)

Для детей - **Уровень убедительности рекомендаций В** (уровень достоверности доказательств 2)

Комментарии: рекомендуется детям с 5 лет.

или

#латанопрост 0,005% раствор ежедневно вечером наносить на основание ресниц верхнего века в течение 1–4 месяцев, при достижении клинического эффекта терапию можно продолжить [40, 59, 70];

Уровень убедительности рекомендаций С (уровень достоверности доказательств 4)

Комментарии: рекомендуется детям с 11 лет.

3.2 Хирургическое лечение

Не применяется.

3.3 Иное лечение

Рекомендовано при локальной форме:

Узкополосная фототерапия с использованием эксимерного лазера с длиной волны 308 нм. Начальная доза лазерного излучения на 50 мДж/см2 минимальной эритемной дозы; в последующем доза излучения увеличивается на 50 мДж/ см2 каждые два сеанса. Пораженный участок обрабатывается 2 раза в неделю, на курс не более 24 сеансов [41–43].

Уровень убедительности рекомендаций С (уровень достоверности доказательств 3)

Комментарии: рекомендуется детям с 4 лет.

Рекомендовано при локальной и субтотальной форме, в стационарную и регрессирующую стадии:

Внутрикожное введение обогащенной тромбоцитами аутологичной плазмы в кожу волосистой части головы 1 раза в 2–4 недели в количестве 3 процедур [45, 46, 71, 72].

Комментарии: рекомендуется детям с 15 лет.

Уровень убедительности рекомендаций В (уровень достоверности доказательств 2)

Рекомендовано при локальной форме взрослым пациентам с гнездной алопецией назначение:

неабляционный фракционный фототермолиз (длина волны 1550 нм): доза лазерного излучения 30-45 мДж/см^2, 6-8 зон повреждения, 8-10 проходов, 2–3 сеанса с интервалом 3-6 недель [47, 48]

или

неабляционный фракционный фототермолиз (длина волны 1550 нм): доза лазерного излучения 10-15 мДж, МЛЗ 300/см^2/проход, по 2 прохода на сеанс, курс из 24 сеансов с интервалом в неделю [48]

или

при локальной, тотальной и универсальной форме:

неабляционный фракционный фототермолиз: доза лазерного излучения 10-15 мДж, МЛЗ 300/см^2/проход, 1 раз в 2 недели – 10 сеансов с интервалом в 2 недели в комбинации с 5% миноксидилом 2 раза в день ежедневно с нанесением сразу после сеанса фототермолиза [48, 49].

Уровень убедительности рекомендаций С (уровень достоверности доказательств 4)

Рекомендовано при универсальной форме детям с гнездной алопецией:

неабляционный фракционный фототермолиз: доза лазерного излучения 10-15 мДж, МЛЗ 300/см^2/проход, 1 раз в 2 недели – 10 сеансов с интервалом в 2 недели в комбинации с 5% миноксидилом 2 раза в день ежедневно с нанесением сразу после сеанса фототермолиза [49].

Уровень убедительности рекомендаций С (уровень достоверности доказательств 4)

Рекомендуется взрослым пациентам при тяжелых формах гнездной алопеции назначение ПУВА-терапии – облучения ультрафиолетовым излучением длиной волны 320–400 нм с применением фотосенсибилизирующих препаратов [76, 77, 78, 81, 82].

Уровень убедительности рекомендаций С (уровень достоверности доказательств 5)

Диетотерапия не применяется.

Обезболивание: не применяется

4. Медицинская реабилитация и санаторно-курортное лечение, медицинские показания и противопоказания к применению методов медицинской реабилитации, в том числе основанных на использовании природных лечебных факторов

Реабилитация и санаторно-курортное лечение не применяются.

5. Профилактика и диспансерное наблюдение, медицинские показания и противопоказания к применению методов профилактики

Не применяется.

6. Организация оказания медицинской помощи

Лечение проводится амбулаторно, в условиях медицинского учреждения дерматовенерологического профиля. Показания к госпитализации: отсутствуют.

7. Дополнительная информация (в том числе факторы, влияющие на исход заболевания или состояния)

В настоящее время методов излечения заболевания не существует. Терапия проводится с целью восстановления роста волос, но доказать ее эффективность в долгосрочной перспективе не представляется возможным. Вероятность спонтанной ремиссии при гнездной алопеции с очагами таков: 1/3 – в течение 6 месяцев, 1/2 – в течение 1 года, 2/3 – в течение 5 лет; по истечении этого срока полные ремиссии встречаются редко. Процент рецидивов в течение 5 лет – 80%, в течение 20лет – 100%. Процент полной ремиссии при тотальной и универсальной алопеции при продолжительности заболевания от 5 лет составляет 1% у детей и менее 10% у взрослых.

Тактика при отсутствии эффектов от лечения: медицинская татуировка (трихопигментация, татуаж, микроблейдинг и т.п.), парики, шиньоны, накладки, системы замещения волос, маскирующие средства для наружного нанесения на кожу головы и волосы (загустители, пудры, волокна для волос).

Критерии оценки качества медицинской помощи

№ п/п№	Критерии качества	Уровень достоверности доказательств	Уровень убедительности доказательств
1	Проведена системная терапия (глюкокортикоидами или #метотрексатом** или #циклоспорином**) при тяжелых формах алопеции (субтотальной, тотальной, универсальной)	2, 4	B, C
2	Проведена наружная терапия кортикостероидами, применяемыми в дерматологии или внутриочаговое введение глюкокортикоидов при локальной (ограниченной) формой гнездной алопеции	2, 4	B, C
3	Проведена наружная терапия миноксидилом 5% или 2% в стационарную или регрессирующую стадию гнездной алопеции взрослым пациентам	4	C

Список литературы

1. Messenger A.G., McKillop J., Farrant P., McDonagh A.J., Sladden M. British Association of Dermatologists' guidelines for the management of alopecia areata 2012. British Journal of Dermatology 2012; 166: 916–926.

2. Darwin E., Hirt P., Fertig R. et al. Alopecia Areata: Review of Epidemiology, Clinical Features, Pathogenesis, and New Treatment Options. Int J Trichology. 2018 Mar–Apr; 10(2): 51–60.

3. Strazzulla L.C., Wang E.H.C., Avila L. et al. Alopecia areata: Disease characteristics, clinical evaluation, and new perspectives on pathogenesis. J Am Acad Dermatol. 2018 Jan; 78 (1): 1–12. doi: 10.1016/j.jaad.2017.04.1141

4. Alkhalifah A. Alopecia areata update. Dermatol Clin. 2013; 31: 93–108.

5. Brzezińska-Wcisło L., Bergler-Czop B., Wcisło-Dziadecka D., Lis-Święty A. New aspects of the treatment of alopecia areata. Postepy Dermatol Alergol. 2014; 31 (4): 262–265. doi:10.5114/pdia.2014.40923

6. Lee S., Lee Y.B., Kim B.J.et al. Screening of thyroid function and autoantibodies in patients with alopecia areata: A systematic review and meta-analysis. J Am Acad Dermatol 2019; 80: 1410.

7. Lee S., Kim B.J., Lee C.H. et al. Increased prevalence of vitamin D deficiency in patients with alopecia areata: a systematic review and meta-analysis. J Eur Acad Dermatol Venereol. 2018 Jul; 32 (7): 1214–1221.

8. Almohanna H.M., Ahmed A.A., Tsatalis J.P. et al. The Role of Vitamins and Minerals in Hair Loss: A Review. Dermatol Ther (Heidelb). 2019 Mar; 9 (1): 51-70. doi: 10.1007/s13555-018-0278-6. Epub 2018 Dec 13.

9. Mahmoudi H., Salehi M., Moghadas S. et al. Dermoscopic findings in 126 patients with alopecia areata: A cross-sectional study. Int J Trichol 2018; 10: 118–23.

10. Inui S., Nakajima T., Nakagawa K. et al. Clinical significance of dermoscopy in alopecia areata: analysis of 300 cases. Int J Dermatol. 2008; 47 (7): 688.

11. Jain N., Doshi B., Khopkar U. Trichoscopy in alopecias: diagnosis simplified. Int J Trichology. 2013; 5 (4): 170–178. doi:10.4103/0974-7753.130385

12. Kuty-Pachecka M. Psychological and psychopathological factors in alopecia areata. Psychiatr Pol. 2015; 49 (5): 955–64.

13. Dai Y.X., Tai Y.H., Chen C.C. et al. Bidirectional association between alopecia areata and sleep disorders: a population-based cohort study in Taiwan. Sleep Med. 2020 Nov; 75: 112–116. doi: 10.1016/j.sleep.2020.06.015. Epub 2020 Jun 14. PMID: 32858349.

14. Терещенко Г.П. Клинико-морфологические особенности и нарушения местных иммунных реакций при гнездной алопеции с учетом стадий активности заболевания // автореф. на соис. канд. мед. наук., Москва, 2011 – 25 с.

15. Meah N., Wall D., York K. et.al. The Alopecia Areata Consensus of Experts (ACE) study: Results of an international expert opinion on treatments for alopecia areata. J Am Acad Dermatol. 2020 Jul; 83 (1): 123–130. doi: 10.1016/j.jaad.2020.03.004. Epub 2020 Mar 9. PMID: 32165196.

16. Joly P. The use of methotrexate alone or in combination with low doses of oral corticosteroids in the treatment of alopecia totalis or universalis. J Am Acad Dermatol 2006; 55: 632–636.

17. Phan K., Ramachandran V., Sebaratnam D.F. Methotrexate for alopecia areata: A systematic review and meta-analysis. J Am Acad Dermatol. 2019 Jan; 80 (1): 120–127. e2. doi: 10.1016/j.jaad.2018.06.064. Epub 2018 Jul 10.

18. Nowaczyk J., Makowska K., Rakowska A. et al. Cyclosporine With and Without Systemic Corticosteroids in Treatment of Alopecia Areata: A Systematic Review. Dermatol Ther (Heidelb). 2020 Jun; 10 (3): 387–399. doi: 10.1007/s13555-020-00370-2. Epub 2020 Apr 8. PMID: 32270396; PMCID: PMC7211785.

19. Liu L.Y., Craiglow B.G., Dai F., King B.A. Tofacitinib for the treatment of severe alopecia areata and variants: A study of 90 patients. J Am Acad Dermatol. 2017 Jan; 76 (1): 22–28. doi: 10.1016/j.jaad.2016.09.007. Epub 2016 Nov 2. PMID: 27816293.

20. Zheng C., Tosti A. Alopecia Areata: New Treatment Options Including Janus Kinase Inhibitors. Dermatol Clin. 2021 Jul; 39 (3): 407–415. doi: 10.1016/j.det.2021.03.005. Epub 2021 May 15. PMID: 34053594.

21. Serdaroğlu S., Engin B., Çelik U. et al. Clinical experiences on alopecia areata treatment with tofacitinib: A study of 63 patients. Dermatol Ther. 2019 May; 32 (3): e12844. doi: 10.1111/dth.12844. Epub 2019 Feb 7. PMID: 30693634.

22. Craiglow B.G., Liu L.Y., King B.A. Tofacitinib for the treatment of alopecia areata and variants in adolescents. J Am Acad Dermatol 2017; 76: 29e32.

23. Kubeyinje E.P. Intralesional triamcinolone acetonide in alopecia areata amongst 62 Saudi Arabs. East Afr Med J 1994; 71: 674–675.

24. Abell E., Munro D.D. Intralesional treatment of alopecia areata with triamcinolone acetonide by jet injector. Br J Dermatol 1973; 88: 55–59.

25. Shapiro J., Price V.H. Hair regrowth. Therapeutic agents. Dermatol Clin 1998: 16: 341–356.

26. Chang K.H, Rojhirunsakool S., Goldberg L.J. Treatment of severe alopecia areata with intralesional steroid injections. J Drugs Dermatol 2009: 8: 909–912.

27. Shapiro J., Madani S. Alopecia areata: Diagnosis and management. Int J Dermatol 1999; 38 (Suppl 1): 19–24.

28. Melo D.F., Dutra T.B.S., Baggieri V. et al. Intralesional betamethasone as a therapeutic option for alopecia areata. An Bras Dermatol. 2018 Mar; 93 (2): 311–312. doi: 10.1590/abd1806-4841.20187423. PMID: 29723356; PMCID: PMC5916422.

29. Gregoriou S., Kazakos C., Rigopoulos D. Treatment options for alopecia areata, Expert Review of Dermatology 2011, 6:5, 537–548.

30. Zaher H., Gawdat H.I., Hegazy R.A., Hassan M. Bimatoprost versus Mometasone Furoate in the Treatment of Scalp Alopecia Areata: A Pilot Study. Dermatology. 2015; 230 (4): 308–13. doi: 10.1159/000371416. Epub 2015 Mar 4. PMID: 25765294.

31. Wang E., Lee J.S., Tang M. Current treatment strategies in pediatric alopecia areata. Indian J Dermatol. 2012 Nov; 57 (6): 459–65. doi: 10.4103/0019-5154.103066. PMID: 23248364; PMCID: PMC3519253.

32. Olsen E.A., Carson S.C., Turney E.A. Systemic steroids with or without 2% topical minoxidil in the treatment of alopecia areata. Arch Dermatol 1992; 128 (11): 1467–1473.

33. Pascher F., Kurtin S., Andrade R. Assay of 0.2 percent fluocinolone acetonide cream for alopecia areata and totalis. Efficacy and side effects including histologic study of the ensuing localized acneform response. Dermatologica 1970; 141 (3): 193–202.

34. Çerman AA., Solak SS., Altunay İlknur., Küçükünal NA. Topical calcipotriol therapy for mild-to-moderate alopecia areata: a retrospective study. J Drugs Dermatol. 2015; 14 (6) : 616 – 6 20.

35. Maia C., Nurimar Conceição F. Therapy of alopecia areata with topical corticosteroid: prospective double-blind controlled assay in children. An. Bras. Dermatol. [online]. 2003, vol. 78, n. 1, pp.63–71. ISSN 1806-4841.

36. Tosti A., Piraccini B.M., Pazzaglia M. et al. Clobetasol propionate 0.05% under occlusion in the treatment of alopecia totalis / universalis. J Am Acad Dermatol 2003; 49: 96–8.

37. Lenane P., Macarthur C., Parkin P.C. Clobetasol propionate, 0.05%, vs hydrocortisone, 1%, for alopecia areata in children: a randomized clinical trial. JAMA Dermatol. 2014 Jan; 150 (1): 47–50. doi: 10.1001/jamadermatol.2013.5764. PMID: 24226568.

38. Ucak H., Kandi B., Cicek D. et al. The comparison of treatment with clobetasol propionate 0.05% and topical pimecrolimus 1% treatment in the treatment of alopecia areata. J Dermatolog Treat. 2012 Dec; 23 (6): 410–20. doi: 10.3109/09546634.2011.590788. Epub 2011 Jul 25.

39. Sotiriou E. et al. Tacrolimus ointment 0.1% in the treatment of active patchy alopecia areata of childhood European Journal of Pediatric Dermatology 17(4): 227–230.

40. Vila T., Camacho Martinez F. Bimatoprost in the Treatment of Eyelash Universalis Alopecia Areata. Int J Trichology. 2010 Jul–Dec; 2 (2): 86–88. doi: 10.4103/0974-7753.77511

41. Roseborough I., Lee H., Chwalek J. Lack of efficacy of topical latanoprost and bimatoprost ophthalmic solutions in promoting eyelash growth in patients with alopecia areata. J Am Acad Dermatol. 2009 Apr; 60 (4): 705–6. doi: 10.1016/j.jaad.2008.08.029.

42. Mlacker S., Aldahan A.S., Simmons B.J. et al. A review on laser and light-based therapies for alopecia areata. J Cosmet Laser Ther. 2017 Apr; 19 (2): 93–99. doi: 10.1080/14764172.2016.1248440. Epub 2017 Jan 25.

43. Al-Mutairi N. 308-nm excimer laser for the treatment of alopecia areata in children. Pediatr Dermatol. 2009 Sep–Oct; 26 (5): 547–50. doi: 10.1111/j.1525-1470.2009.00980.x.

44. Darwin E., Arora H., Hirt P.A. et al. A review of monochromatic light devices for the treatment of alopecia areata. Lasers Med Sci. 2018 Feb; 33 (2): 435–444. doi: 10.1007/s10103-017-2412-6. Epub 2017 Dec 17.

45. Trink A., Sorbellini E., Bezzola P. et al. A randomized, double-blind, placebo-and active-controlled, half-head study to evaluate the effects of platelet-rich plasma on alopecia areata. Br J Dermatol. 2013; 169: 690–4.

46. Sukhbir Singh. Role of platelet-rich plasma in chronic alopecia areata: Our centre experience. Indian J Plast Surg. 2015 Jan–Apr; 48 (1): 57–59. doi: 10.4103/0970-0358.155271

47. Eckert M.M., Gundin N.L., Crespo R.L. Alopecia areata: good response to treatment with fractional laser in 5 cases. J Cosmo Trichol 2016; 2: 108.

48. Yoo K.H., Kim M.N., Kim B.J., Kim C.W. Treatment of alopecia areata with fractional photothermolysis laser. Int J Dermatol. 2010 Jul; 49 (7): 845–7. doi: 10.1111/j.1365-4632.2009.04230.x. Epub 2009 Jul 13. PMID: 19627384.

49. W. Wang et al. Treatment of alopecia areata with nonablative fractional laser combined with topical minoxidil. JCD: Aug 2019: volume 18: issue 4; p 1009–1013.

50. Barton V.R., Toussi A., Awasthi S., Kiuru M. Treatment of pediatric alopecia areata: A systematic review. J Am Acad Dermatol. 2022 Jun; 86 (6): 1318–1334. doi: 10.1016/j.jaad.2021.04.077. Epub 2021 Apr 30. PMID: 33940103; PMCID: PMC8556406.

51. Craiglow B.G., King B.A. Tofacitinib for the treatment of alopecia areata in preadolescent children. J Am Acad Dermatol. 2019 Feb; 80 (2): 568–570. doi: 10.1016/j.jaad.2018.08.041. Epub 2018 Sep 6. PMID: 30195571.

52. Royer M.; Bodemer C.; Vabres P.; Pajot C.; Barbarot S.; Paul C.; Mazereeuw J. (2011). Efficacy and tolerability of methotrexate in severe childhood alopecia areata, 165 (2), 407–410. doi:10.1111/j.1365-2133.2011.10383.x

53. Prey S., Paul C. Effect of folic or folinic acid supplementation on methotrexate-associated safety and efficacy in inflammatory disease: a systematic review. Br J Dermatol. 2009 Mar; 160 (3): 622–8. doi: 10.1111/j.1365-2133.2008.08876.x. Epub 2008 Oct 20. PMID: 18945303.

54. Hammerschmidt M., Mulinari Brenner F. Efficacy and safety of methotrexate in alopecia areata. An Bras Dermatol. 2014 Sep–Oct; 89 (5): 729–-34. doi: 10.1590/abd1806-4841.20142869. PMID: 25184911; PMCID: PMC4155950.

55. Sharma V.K., Muralidhar S. Treatment of widespread alopecia areata in young patients with monthly oral corticosteroid pulse. Pediatr Dermatol. 1998; 15: 313–7.

56. Sharma V.K., Gupta S. Twice weekly 5mg dexamethasone oral pulse in the treatment of extensive alopecia areata. J Dermatol. 1999; 26: 562–5.

57. Wang E., Lee J.S., Tang M. Current treatment strategies in pediatric alopecia areata. Indian J Dermatol. 2012 Nov; 57 (6): 459–65. doi: 10.4103/0019-5154.103066. PMID: 23248364; PMCID: PMC3519253.

58. Borchert M., Bruce S., Wirta D., Yoelin S.G., Lee S., Mao C., VanDenburgh A. An evaluation of the safety and efficacy of bimatoprost for eyelash growth in pediatric subjects. Clin Ophthalmol. 2016 Mar 10; 10: 419–29. doi: 10.2147/OPTH.S89561. PMID: 27022239; PMCID: PMC4792214.

59. Mehta J.S., Raman J., Gupta N., Thoung D. Cutaneous latanoprost in the treatment of alopecia areata. Eye (Lond). 2003; 17 (3): 444–446. doi:10.1038/sj.eye.6700354

60. Bimbi C., Kyriakou G., Wollina U. Occlusive treatment enhances efficacy of tacrolimus 0.1% in a pediatric patient with severe alopecia areata: Case report and literature review. Pediatr Dermatol. 2021; 38 (1): 339–340. doi:10.1111/pde.14474

61. Nassar A., Elradi M., Radwan M., Albalat W. Comparative evaluation of the efficacy of topical tacrolimus 0.03% and topical calcipotriol 0.005% mixed with betamethasone dipropionate versus topical clobetasol 0.05% in treatment of alopecia areata: A clinical and trichoscopic study. J Cosmet Dermatol. 2023; 22 (4): 1297–1303. doi:10.1111/jocd.15558

62. Lenane P., Pope E., Krafchik B. Congenital alopecia areata. J Am Acad Dermatol. 2005; 52 (2 Suppl 1): 8–11. doi:10.1016/j.jaad.2004.06.024

63. Lepe K., Syed H.A., Zito P.M. Alopecia Areata. [Updated 2023 Oct 30]. In: StatPearls [Internet]. Treasure Island (FL): StatPearls Publishing; 2023 Jan–. Available from: https://www.ncbi.nlm.nih.gov/books/NBK537000/

64. Bhat S., Handa S., De D. A randomized comparative study of the efficacy of topical latanoprost versus topical betamethasone diproprionate lotion in the treatment of localized alopecia areata. Indian J Dermatol Venereol Leprol. 2021; 87 (1): 42–48. doi:10.25259/IJDVL_787_19

65. Fiedler-Weiss V.C. Topical minoxidil solution (1% and 5%) in the treatment of alopecia areata. J Am Acad Dermatol. 1987; 16 (3 Pt 2): 745–748. doi:10.1016/s0190-9622(87)80003-8

66. Piraccini B.M. A new era for alopecia areata: New treatments and improved knowledge of the condition. J Eur Acad Dermatol Venereol. 2024; 38: 458–459. https://doi.org/10.1111/jdv.19741

67. Senna M., Mostaghimi A., Ohyama M. et al. Long-term efficacy and safety of baricitinib in patients with severe alopecia areata: 104-week results from BRAVE-AA1 and BRAVE-AA2. J Eur Acad Dermatol Venereol. 2024; 38 (3): 583–593. doi:10.1111/jdv.19665

68. Freire P.C.B., Riera R., Martimbianco A.L.C., Petri V., Atallah A.N. Minoxidil for patchy alopecia areata: systematic review and meta-analysis. J Eur Acad Dermatol Venereol. 2019 Sep; 33 (9): 1792–1799. doi: 10.1111/jdv.15545. Epub 2019 Jun 28. PMID: 30835901.

69. Olsen E.A., Carson S.C., Turney E.A. Systemic Steroids With or Without 2% Topical Minoxidil in the Treatment of Alopecia Areata. Arch Dermatol. 1992; 128 (11): 1467–1473. doi:10.1001/archderm.1992.01680210045005

70. Coronel-Pérez I.M., Rodríguez-Rey E.M., Camacho-Martinez F.M. Latanoprost in the treatment of eyelash alopecia in alopecia areata universalis. J Eur Acad Dermatol Venereol. 2010 Apr; 24 (4): 481–5. doi: 10.1111/j.1468-3083.2009.03543.x. Epub 2009 Dec 17. PMID: 20028444

71. El Taieb M.A., Ibrahim H., Nada E.A., Seif Al-Din M. Platelets rich plasma versus minoxidil 5% in treatment of alopecia areata: A trichoscopic evaluation. Dermatol Ther. 2017 Jan; 30 (1). doi: 10.1111/dth.12437. Epub 2016 Oct 28. PMID: 27791311.

72. Albalat W., Ebrahim H.M. Evaluation of platelet-rich plasma vs intralesional steroid in treatment of alopecia areata. J Cosmet Dermatol. 2019 Oct; 18 (5): 1456–1462. doi: 10.1111/jocd.12858. Epub 2019 May 10. PMID: 31074201

73. King B., Ohyama M., Kwon O., Zlotogorski A., Ko J., Mesinkovska N.A., Hordinsky M,. Dutronc Y., Wu W.S., McCollam J., Chiasserini C., Yu G., Stanley S., Holzwarth K., DeLozier A.M., Sinclair R.; BRAVE-AA Investigators. Two Phase 3 Trials of Baricitinib for Alopecia Areata. N Engl J Med. 2022 May 5; 386 (18): 1687–1699. doi: 10.1056/NEJMoa2110343. Epub 2022 Mar 26. PMID: 35334197.

74. Alam M, Amin SS, Adil M, Arif T, Zahra FT, Varshney I. Comparative Study of Efficacy of Topical Mometasone with Calcipotriol versus Mometasone Alone in the Treatment of Alopecia Areata. Int J Trichology. 2019 May-Jun;11(3):123-127. doi: 10.4103/ijt.ijt_18_19. PMID: 31360041; PMCID: PMC6580810.

75. Lassus A., Eskelinen A., Johansson E. Treatment of alopecia areata with three different PUVA modalities. Photodermatology 1984; 1:141-144.

76. Van der Schaar W.W., Sillevis Smith J.H. An evaluation of PUVA-therapy for alopecia areata. Dermatologica 1984; 168:250-252.

77. Mitchell A. J., Douglass M. C. Topical photochemotherapy for alopecia areata. J Am Acad Dermatol 1985; 12:644-649.

78. Taylor C. R., Hawk J. L. PUVA treatment of alopecia areata partialis, totalis and universalis: audit of 10 years' experience at St John's Institute of Dermatology. Br J Dermatol 1995; 133:914-918.

79. Shishak M., Mahajan B. Alternate treatment of alopecia areata with the use of calcipotriol: A prospective study in children versus adults. Journal of the American Academy of Dermatology. volume 79, issue 3, supplement 1, ab35, 2018. doi.org/10.1016/j.jaad.2018.05.179

80. Freire P. C. B., Riera R., Martimbianco A. L. C., Petri V., Atallah A. N. Minoxidil for patchy alopecia areata: systematic review and meta-analysis. J Eur Acad Dermatol Venereol. 2019 Mar 5. doi: 10.1111/jdv.15545.

81. Mohamed Z., Bhouri A., Jallouli A., et al. Alopecia areata treatment with a phototoxic dose of UVA and topical 8-methoxypsoralen. J Eur Acad Dermatol Venereol. 2005; 19: 552 – 555.

82. Kamel M. M., Salem S. A., Attia H. H. Successful treatment of resistant alopecia areata with a phototoxic dose of ultraviolet A after topical 8-methoxypsoralen application. Photodermatol Photoimmunol Photomed. 2011; 27: 45 – 50.

83. King B, Ohyama M, Kwon O, Zlotogorski A, Ko J, Mesinkovska NA, Hordinsky M, Dutronc Y, Wu WS, McCollam J, Chiasserini C, Yu G, Stanley S, Holzwarth K, DeLozier AM, Sinclair R; BRAVE-AA Investigators. Two Phase 3 Trials of Baricitinib for Alopecia Areata. N Engl J Med. 2022 May 5;386(18):1687-1699. doi: 10.1056/NEJMoa2110343. Epub 2022 Mar 26. PMID: 35334197.

84. El-Ashmawy, Amal Ahmad; El-Maadawy, Iman Hamed; El-Maghraby, Gamal Mohamed (2017). Efficacy of Topical Latanoprost Versus Minoxidil and Betamethasone Valerate on The Treatment of Alopecia Areata. Journal of Dermatological Treatment, 1–31. doi:10.1080/09546634.2017.1330527

85. Siva Kumar Sivasubramaniam, Kode Leela Sravanthi. A comparative study of efficacy of minoxidil 2% and hair serum in alopecia areata in a tertiary care center at Karaikal, Puducherry. International Journal of Current Advanced Research. Volume 9; Issue 12 (A); December 2020. DOI: http://dx.doi.org/10.24327/ijcar.2020

86. Messenger A. G., Hordinsky M. Alopecia areata: management //UpToDate. Riverwoods, IL: Wolters Kluwer. – 2021. https://medilib.ir/uptodate/show/3319

87. Kwon O, Senna MM, Sinclair R, Ito T, Dutronc Y, Lin CY, Yu G, Chiasserini C, McCollam J, Wu WS, King B. Efficacy and Safety of Baricitinib in Patients with Severe Alopecia Areata over 52 Weeks of Continuous Therapy in Two Phase III Trials (BRAVE-AA1 and BRAVE-AA2). Am J Clin Dermatol. 2023 May;24(3):443-451. doi: 10.1007/s40257-023-00764-w. Epub 2023 Mar 1. PMID: 36855020; PMCID: PMC9974384.

Приложение А1. Состав рабочей группы по разработке и пересмотру клинических рекомендаций

1. Кубанов Алексей Алексеевич – академик РАН, доктор медицинских наук, профессор, директор ФГБУ «ГНЦДК» Минздрава России, президент ООО «Российское общество дерматовенерологов и косметологов», г. Москва.
2. Кондрахина Ирина Никифоровна – доктор медицинских наук, заведующий консультативно-диагностическим центром ФГБУ «ГНЦДК» Минздрава России, член ООО «Российское общество дерматовенерологов и косметологов», г. Москва.
3. Галлямова Юлия Альбертовна – доктор медицинских наук, профессор, заведующая курсом дерматовенерологии и косметологии кафедры аллергологии и иммунологии с курсом дерматовенерологии и косметологии ПИУВ – филиала ФГБОУ ДПО РМАНПО Минздрава России, член Российского общества дерматовенерологов и косметологов, г. Пенза.
4. Асоскова Анастасия Валерьевна – кандидат медицинских наук, доцент кафедры дерматовенерологии и косметологии ФГБОУ ДПО РМАНПО Минздрава России, врач-дерматовенеролог консультативно-диагностического центра ФГБУ «ГНЦДК» Минздрава России, член ООО «Российское общество дерматовенерологов и косметологов», г. Москва.

Конфликт интересов:

Авторы заявляют об отсутствии конфликта интересов.

Приложение А2. Методология разработки клинических рекомендаций

Целевая аудитория данных клинических рекомендаций:

Врачи-специалисты: дерматовенерологи, педиатры.

Ординаторы и слушатели циклов повышения квалификации по указанным специальностям.

Таблица П1. Шкала оценки уровней достоверности доказательств (УДД) для методов диагностики (диагностических вмешательств)

УДД	Расшифровка
1.	Систематические обзоры исследований с контролем референтным методом или систематический обзор рандомизированных клинических исследований с применением мета-анализа
2.	Отдельные исследования с контролем референсным методом или отдельные рандомизированные клинические исследования и систематические обзоры исследований любого дизайна, за исключением рандомизированных клинических исследований, с применением мета-анализа
3.	Исследования без последовательного контроля референсным методом или исследования с референсным методом, не являющимся независимым от исследуемого метода или нерандомизированные сравнительные исследования, в том числе когортные исследования
4.	Несравнительные исследования, описание клинического случая
5.	Имеется лишь обоснование механизма действия или мнение экспертов

Таблица П2. Шкала оценки уровней достоверности доказательств (УДД) для методов профилактики, лечения и реабилитации (профилактических, лечебных, реабилитационных вмешательств)

УДД	Расшифровка
1.	Систематический обзор рандомизированных клинических исследований с применением мета-анализа
2.	Отдельные рандомизированные клинические исследования и систематические обзоры исследований любого дизайна, за исключением рандомизированных клинических исследований, с применением мета-анализа
3.	Нерандомизированные сравнительные исследования, в том числе когортные исследования

4.	Несравнительные исследования, описание клинического случая или серии случаев, исследование “случай-контроль”
5.	Имеется лишь обоснование механизма действия вмешательства (доклинические исследования) или мнение экспертов

Таблица П3. Шкала оценки уровней убедительности рекомендаций (УУР) для методов профилактики, диагностики, лечения и реабилитации (профилактических, диагностических, лечебных, реабилитационных вмешательств)

УУР	Расшифровка
A	Сильная рекомендация (все рассматриваемые критерии эффективности (исходы) являются важными, все исследования имеют высокое или удовлетворительное методологическое качество, их выводы по интересующим исходам являются согласованными)
B	Условная рекомендация (не все рассматриваемые критерии эффективности (исходы) являются важными, не все исследования имеют высокое или удовлетворительное методологическое качество и/или их выводы по интересующим исходам не являются согласованными)
C	Слабая рекомендация (отсутствие доказательств надлежащего качества (все рассматриваемые критерии эффективности (исходы) являются неважными, все исследования имеют низкое методологическое качество и их выводы по интересующим исходам не являются согласованными)

Порядок обновления клинических рекомендаций

Рекомендации в предварительной версии рецензируются независимыми экспертами. Комментарии, полученные от экспертов, систематизируются и обсуждаются членами рабочей группы. Вносимые в результате этого изменения в рекомендации или причины отказа от внесения изменений регистрируются.

Предварительная версия рекомендаций выставляется для обсуждения на сайте ФГБУ «Государственный научный центр дерматовенерологии и косметологии» Минздрава России для того, чтобы лица, не участвующие в разработке рекомендаций, имели возможность принять участие в обсуждении и совершенствовании рекомендаций.

Для окончательной редакции и контроля качества рекомендации повторно анализируются членами рабочей группы.

Приложение А3. Справочные материалы, включая соответствие показаний к применению и противопоказаний, способов применения и доз лекарственных препаратов, инструкции по применению лекарственного препарата

Данные клинические рекомендации разработаны с учётом следующих нормативно-правовых документов:

Приказ Минздрава России от 15.11.2012 N 924н "Об утверждении Порядка оказания медицинской помощи населению по профилю "дерматовенерология".

Приложение Б. Алгоритмы действий врача

Блок-схема 1. Алгоритм ведения пациента

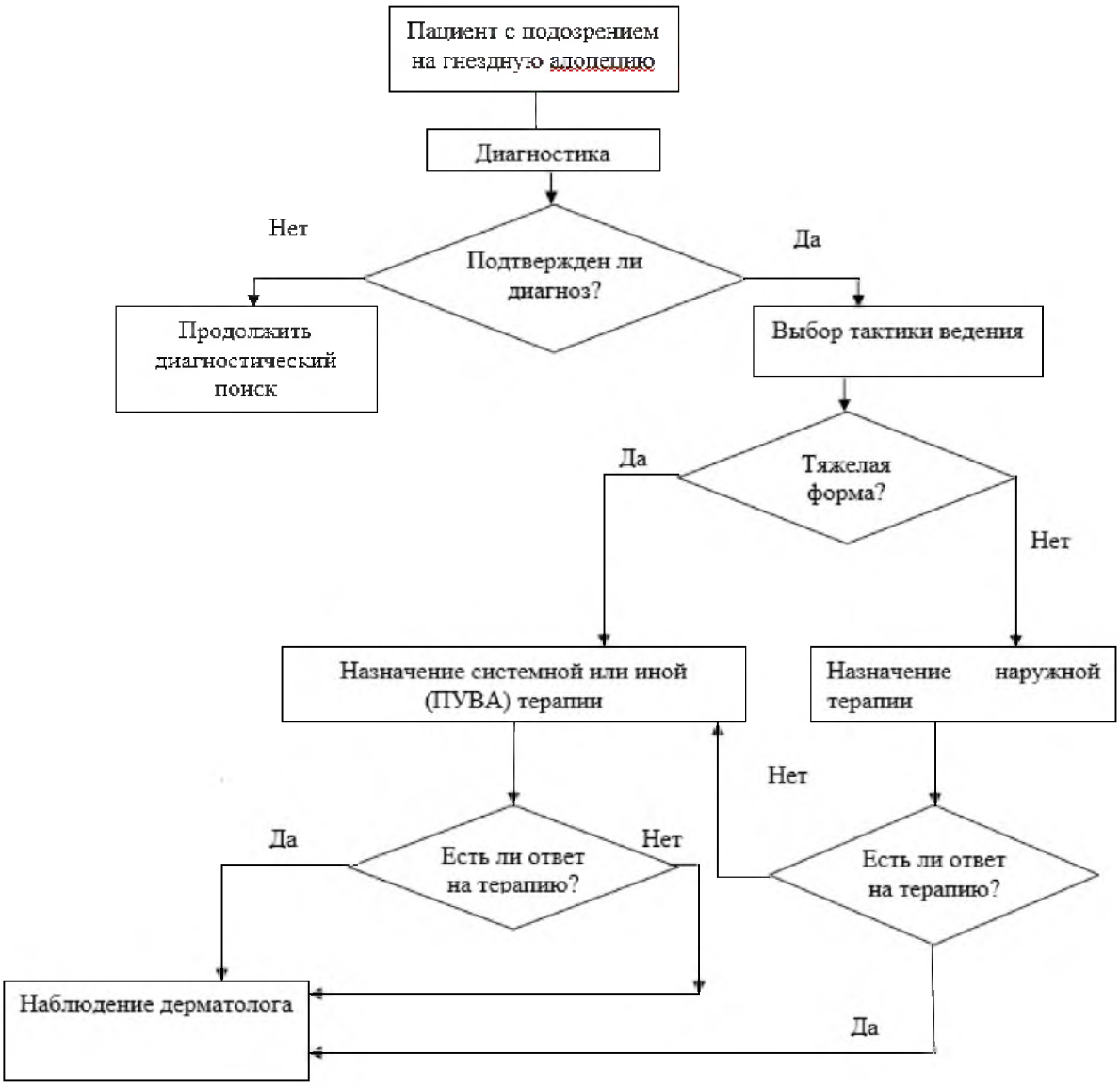

Приложение В. Информация для пациента

Больным с длительным отсутствием бровей может предлагаться дерматография или медицинская татуировка (трихопигментация).

Различные маскирующие средства для наружного нанесения (пудры для волос, карандаши, аэрозоли), волосяные протезы, парики, системы замещения волос, шиньоны и другие накладки рекомендуются больным с ГА на период терапии или при отсутствии эффекта от лечения.

Приложение Г1 - ГN. Шкалы оценки, вопросники и другие оценочные инструменты состояния пациентов, приведенных в клинических рекомендациях

Не применяются.